

## categorie

**A**

**carcasse di giovani animali maschi non castrati di età inferiore a 2 anni**

**B**

**carcasse di altri animali maschi non castrati**

**C**

**carcasse di animali maschi castrati**

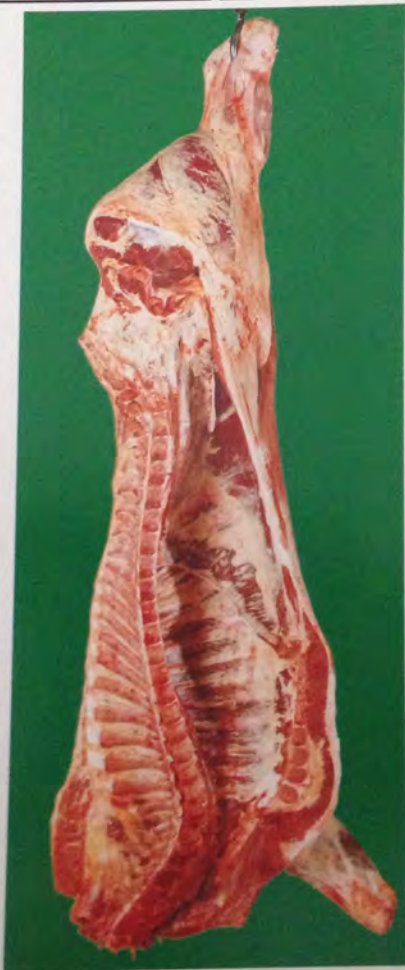**D**

**carcasse di animali femmine che hanno già figliato**

**E**

**carcasse di altri animali femmine**



**A****carcasse di giovani animali maschi non castrati di età inferiore a 2 anni** **sesso** **età**

① La parte muscolare scoperta del taglio anatomico FESA è di forma triangolare.

② Sinfisi ischio-pubica arcuata con tubercolo pubico ben sviluppato e rotondeggiante.

③ Presenza del residuo della radice del pene.

④ Evidente il residuo del muscolo ischio-cavernoso.

⑤ Pavimento del bacino piano e corto.

⑥ Anello inguinale aperto: all'interno presenza di residui del muscolo cremastere; il grasso circostante si presenta cresposo.

⑦ I muscoli della parte superiore del collo (COPPA) bordano dal margine del legamento nucale fino a raggiungere la punta estrema del collo.

⑧ Il collo assume una configurazione rettangolare.

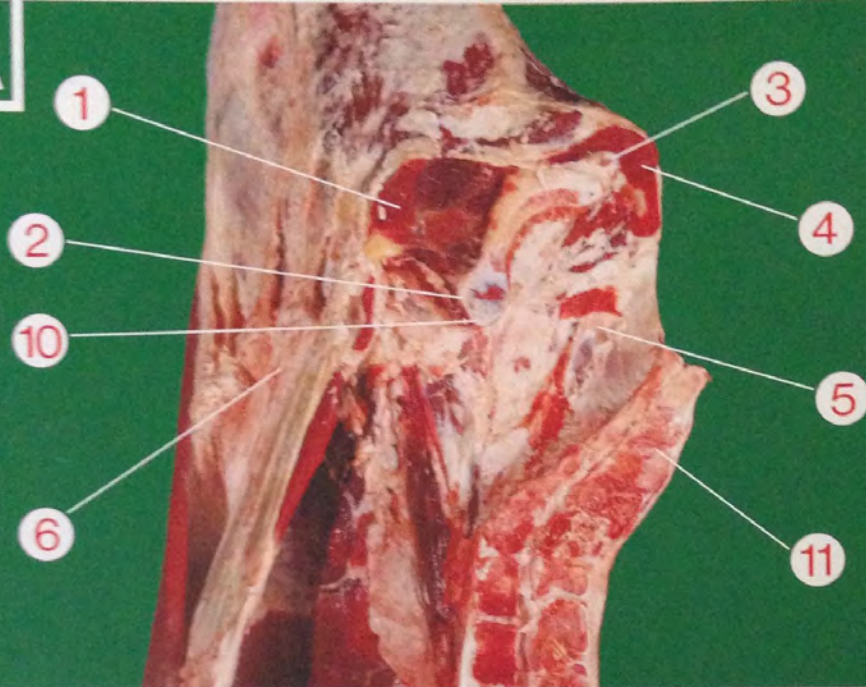
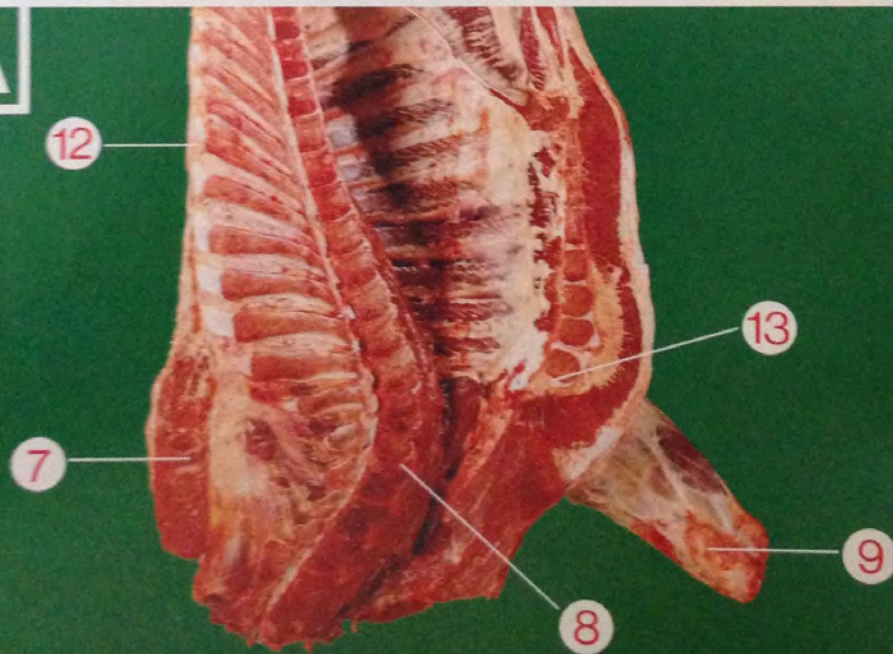
⑨ Il geretto anteriore presenta l'articolazione carpale interna voluminosa.

⑩ Il tubercolo della sinfisi ischio-pubica deve risultare coperto da uno strato di tessuto cartilagineo come pure residui dello stesso tessuto devono risultare ben evidenti su tutto il bordo superiore della sinfisi medesima.

⑪ Tra le apofisi spinose delle vertebre sacrali si nota ancora un certo spessore della cartilagine.

⑫ Le cartilagini delle apofisi spinose delle prime quattro vertebre dorsali non devono presentare altro che iniziali processi di ossificazione. Le cartilagini delle apofisi spinose dalla quinta alla nona vertebra dorsale non devono presentare una ossificazione caratterizzata.

⑬ La prima sternebra deve risultare per almeno un terzo della porzione anteriore ancora cartilaginea. La giunzione cartilaginea fra la prima e la seconda sternebra deve essere di spessore rilevante, come pure evidenti dovranno risultare gli spazi cartilaginei tra le sternebre successive.

**A****A**



**B****carcasse di altri animali  
maschi non castrati** **sesso** **età**

① La parte muscolare scoperta del taglio anatomico FESA è di forma triangolare.

② Sinfisi ischio-pubica arcuata con tubercolo pubico ben sviluppato e rotondeggiante.

③ Presenza del residuo della radice del pene.

④ Molto evidente il residuo del muscolo ischio-cavernoso.

⑤ Pavimento del bacino piano e corto.

⑥ Anello inguinale aperto: all'interno presenza di residui del muscolo cremastere; il grasso circostante si presenta cresposo.

⑦ I muscoli della parte superiore del collo (COPPA) debordano dal margine del legamento nucale fino a raggiungere la punta estrema del collo.

⑧ Il collo assume una configurazione rettangolare.

⑨ Il geretto anteriore presenta l'articolazione carpale interna voluminosa.

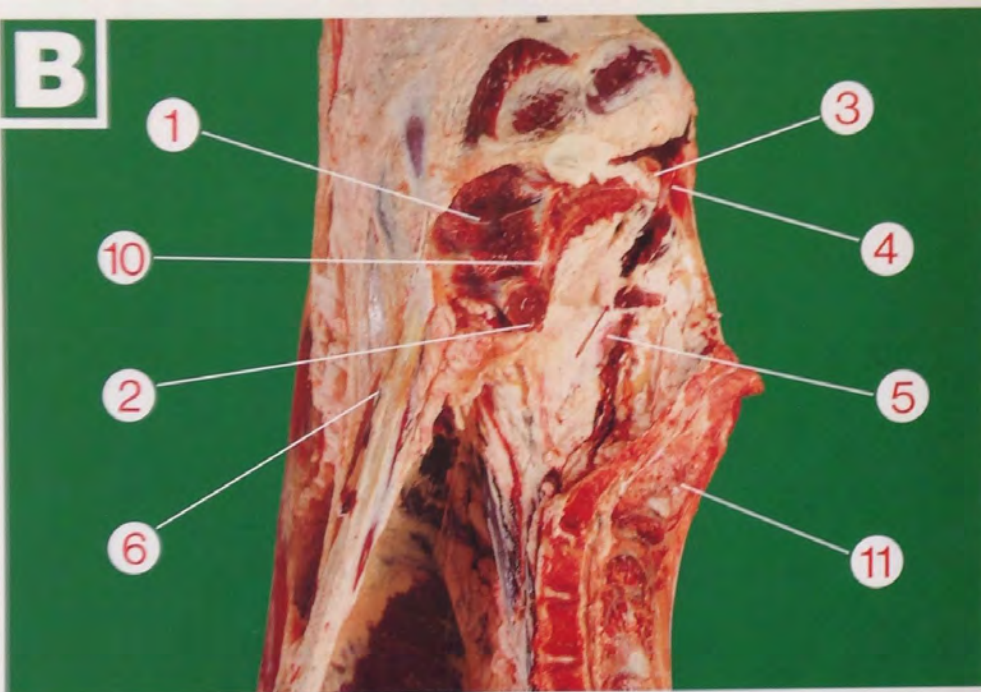
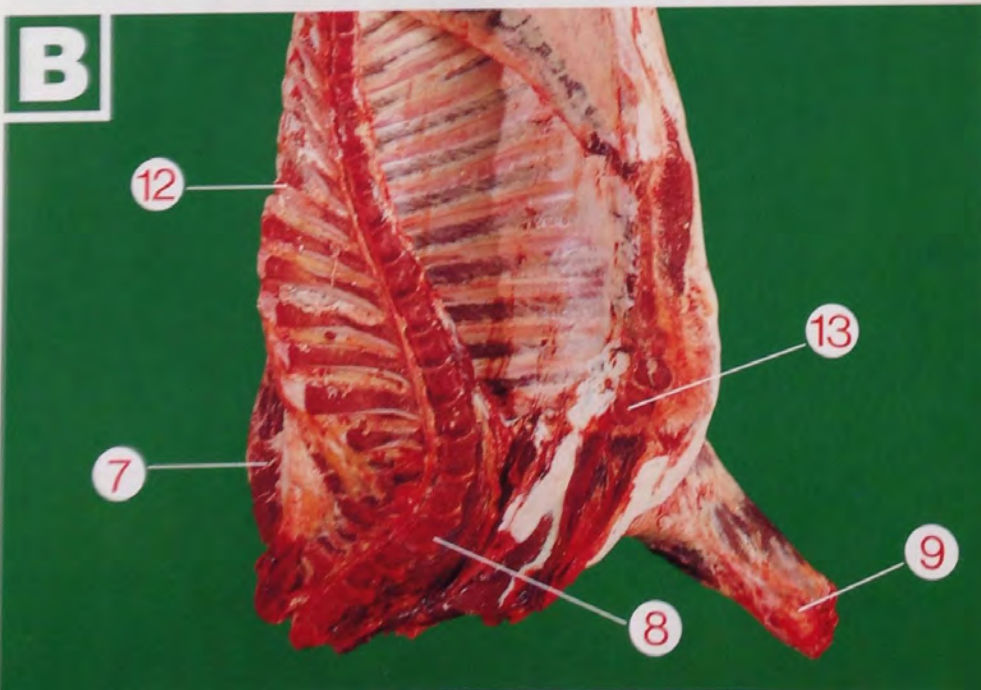


⑩ Sinfisi ischio-pubica ricoperta solo marginalmente da cartilagine.

⑪ Tra le apofisi spinose delle vertebre sacrali possono residuare minime porzioni cartilaginee.

⑫ I prolungamenti cartilaginei delle apofisi spinose delle prime nove vertebre dorsali presentano segni di ossificazione.

⑬ Possono residuare porzioni marginali cartilaginee della prima sternebra. Ridotto lo spessore cartilagineo tra la prima e la seconda, mentre molto ridotto e talvolta quasi scomparso lo spessore cartilagineo nelle rimanenti sternebre.

**B****B**



**C****carcasse di animali  
maschi castrati****sessu**

① La parte muscolare scoperta del taglio anatomico FESA è di forma triangolare.

② Sinfisi ischio-pubica arcuata con tubercolo pubico ben sviluppato e rotondeggiante.

③ Il residuo della radice del pene si presenta atrofico.

④ Ridotto il residuo del muscolo ischio-cavernoso.

⑤ Pavimento del bacino piano e corto.

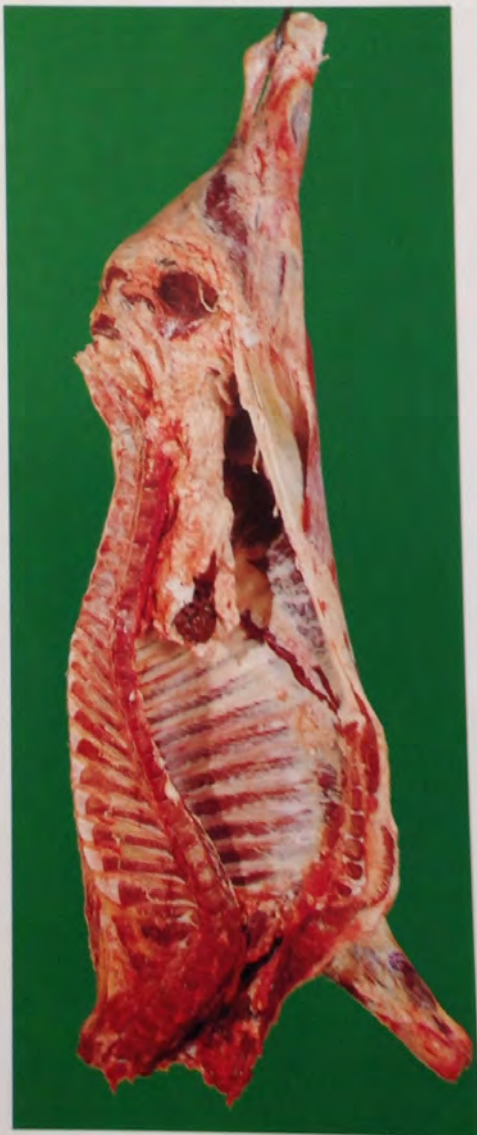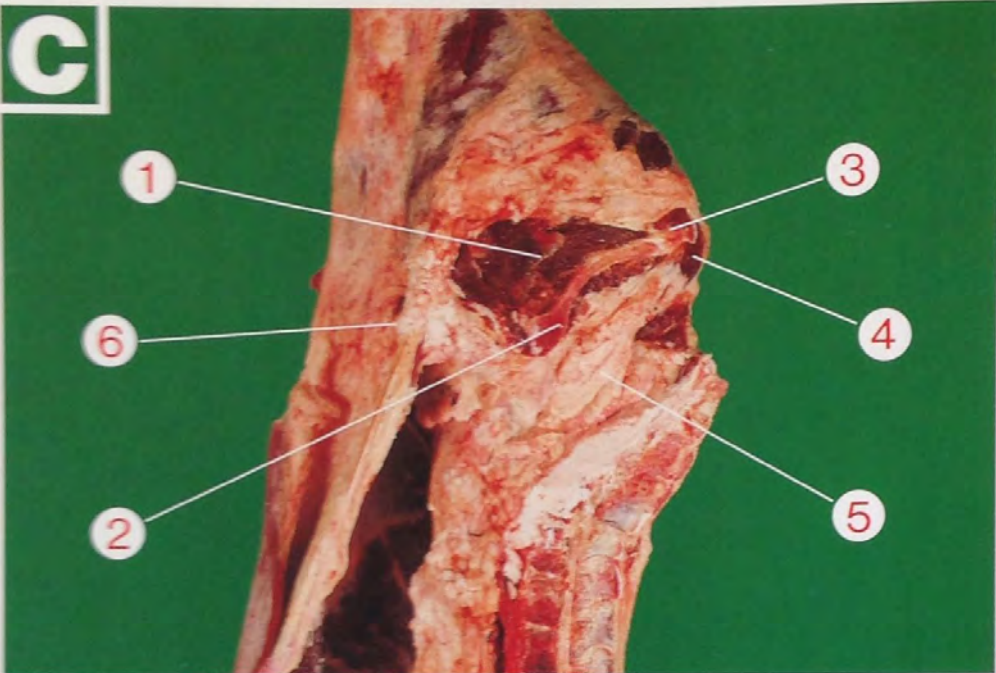
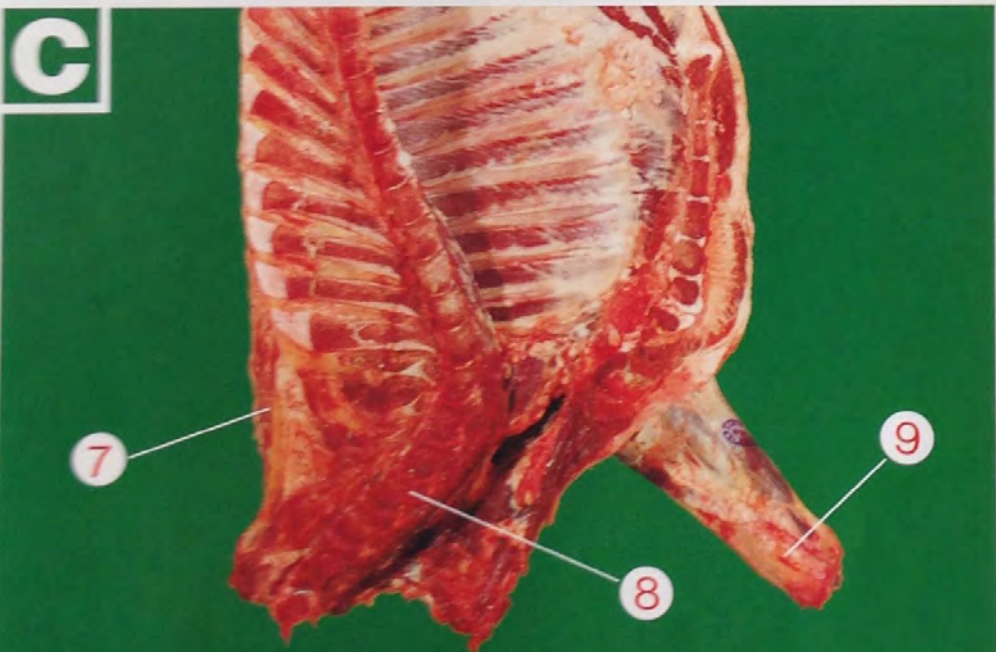
⑥ Anello inguinale otturato da grasso; il grasso circostante è cresposo.

⑦ I muscoli della parte superiore del collo (COPPA) debordano leggermente dal margine del legamento nucale fino a raggiungere la punta estrema del collo.

⑧ Il collo assume una configurazione rettangolare.

⑨ Il geretto anteriore presenta l'articolazione carpale interna voluminosa.

I muscoli della spalla nell'insieme sono meno sviluppati.

**C****C**



**D**

## carcasse di animali femmine che hanno già figliato

 **sesso**
 **età**

① La parte muscolare scoperta del taglio anatomico FESA presenta una forma rettangolare.

② Sinfisi ischio-pubica quasi rettilinea.

③ Pavimento del bacino concavo e allungato.

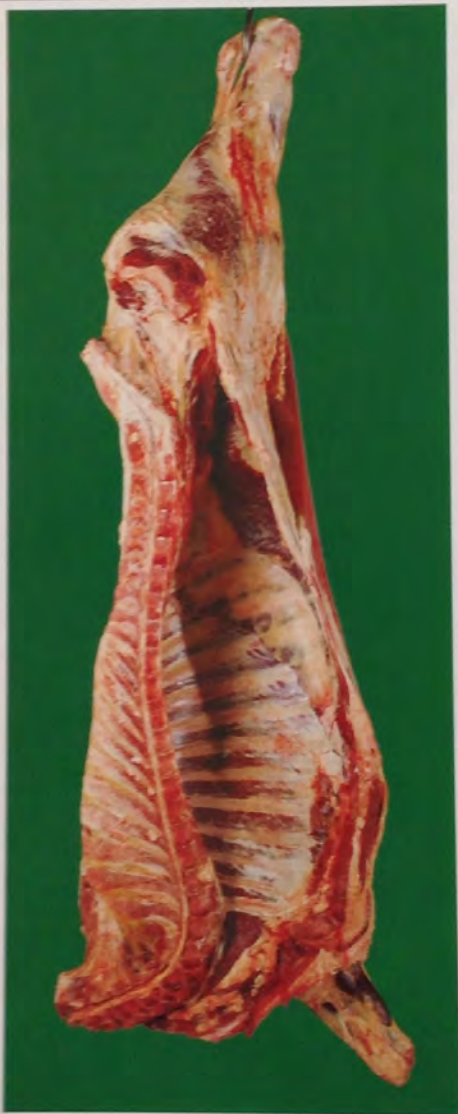④ Il grasso della regione inguinale si presenta liscio; possono persistere residui di tessuto ghiandolare mammario.

⑤ I muscoli della parte superiore del collo debordano di poco dal margine del legamento nucale e non raggiungono la punta estrema del collo.

⑥ La regione del collo assume una configurazione quasi triangolare.

⑦ Il geretto anteriore si presenta più affusolato e con l'articolazione carpale interna poco voluminosa.

I muscoli della spalla nell'insieme sono poco sviluppati.

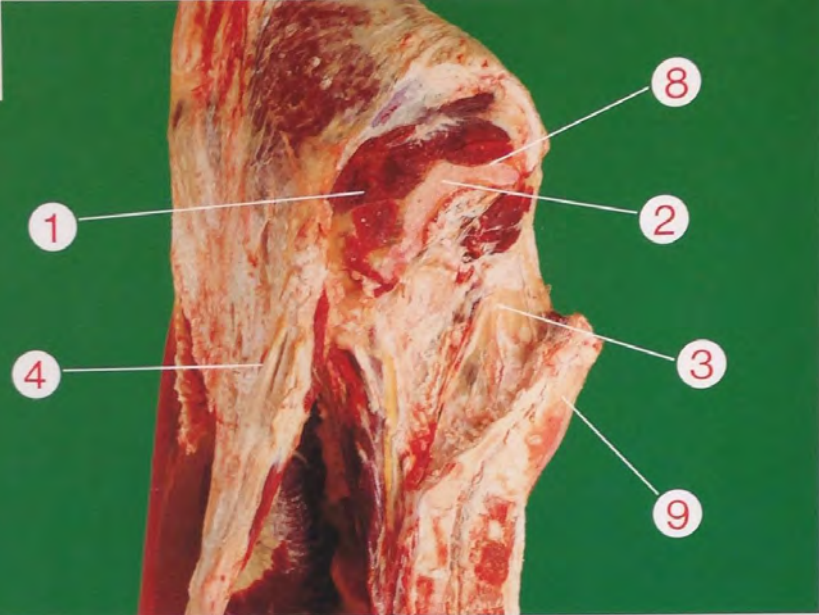
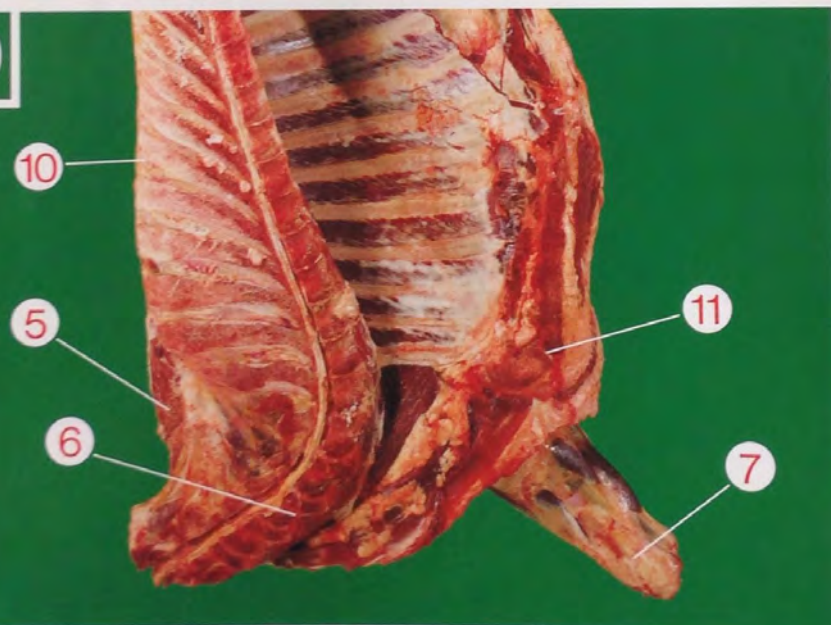


⑧ La sinfisi ischio-pubica può presentare solo marginali residui di cartilaginee.

⑨ Tra le apofisi spinose delle vertebre sacrali possono residuare minime porzioni cartilaginee.

⑩ I prolungamenti cartilaginei delle prime nove vertebre dorsali presentano segni di ossificazione.

⑪ A livello delle sternebre le porzioni cartilaginee si presentano ridotte o addirittura assenti.

**D****D**



**E****carcasse di altri animali femmine****sessu****età**

① La parte muscolare scoperta del taglio anatomico FESA è di forma rettangolare.

② Sintisi ischio-pubica leggermente arcuata.

③ Pavimento del bacino concavo e allungato.

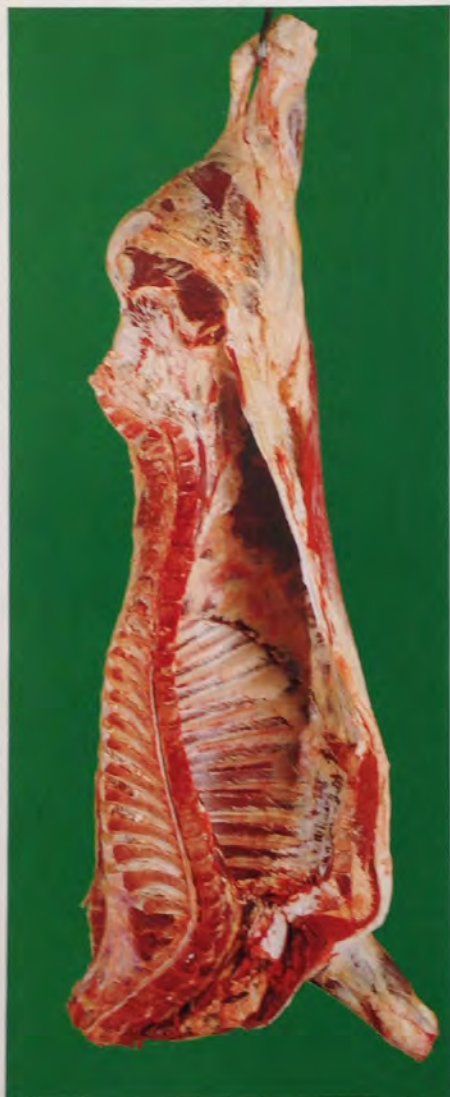④ Il grasso della regione inguinale si presenta liscio.

⑤ I muscoli della parte superiore del collo debordano leggermente dal margine del legamento nucale e non raggiungono la punta estrema del collo.

⑥ La regione del collo assume una configurazione quasi triangolare.

⑦ Il geretto anteriore si presenta più affusolato e con l'articolazione carpale interna poco voluminosa.

I muscoli della spalla nell'insieme sono meno sviluppati.

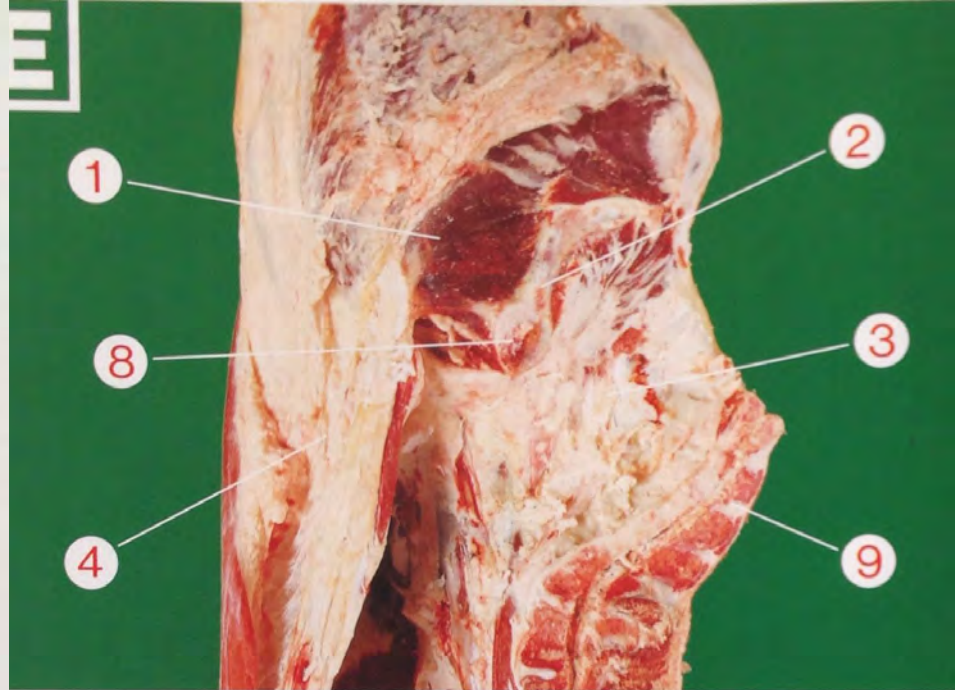
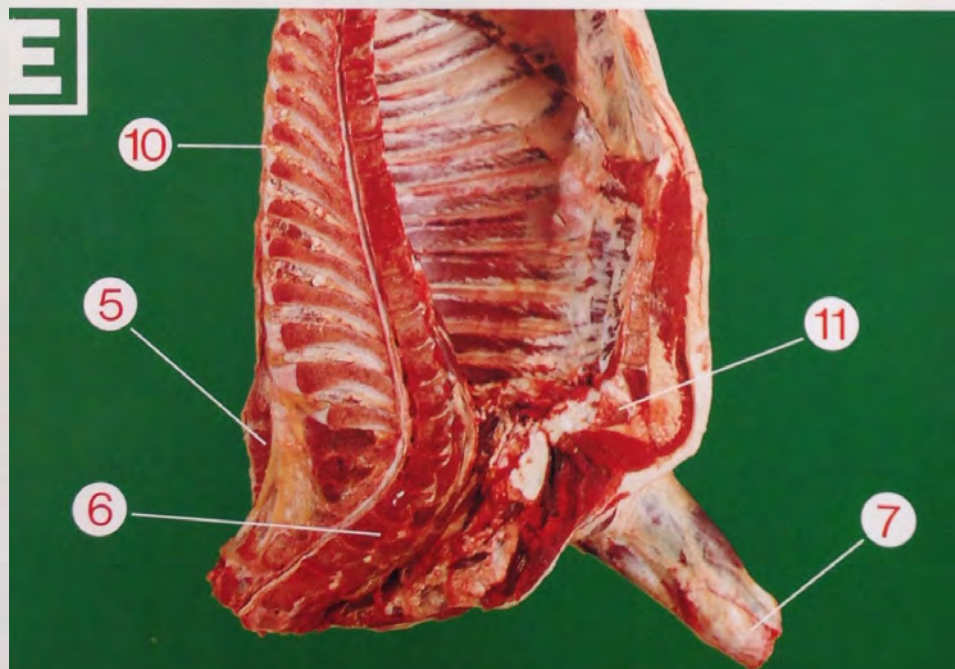


⑧ Il tubercolo della sintifi ischio-pubica deve risultare coperto da uno strato di tessuto cartilagineo; così pure residui dello stesso tessuto devono risultare ben evidenti su tutto il bordo superiore della sintifi medesima.

⑨ Tra le apofisi spinose delle vertebre sacrali si nota ancora un certo spessore della cartilagine.

⑩ Le cartilagini delle apofisi spinose delle prime quattro vertebre dorsali non devono presentare altro che iniziali processi di ossificazione. Le cartilagini delle apofisi spinose dalla quinta alla nona vertebra dorsale non devono presentare una ossificazione caratterizzata.

⑪ La prima sternebra deve risultare per almeno un terzo della porzione anteriore ancora cartilaginea. La giunzione cartilaginea fra la prima e la seconda sternebra deve essere di spessore rilevante, come pure evidenti dovranno risultare gli spazi cartilaginei tra le sternebre successive.

**E****E**



# conformazione

**S**  
**superiore**

Tutti i profili estremamente convessi.  
Sviluppo muscolare eccezionale con doppia groppa (groppa di cavallo).

**E**  
**eccellente**

Tutti i profili da convessi a superconvessi.  
Sviluppo muscolare eccezionale.

**U**  
**ottima**

Profili nell'insieme convessi.  
Sviluppo muscolare abbondante.

**R**  
**buona**

Profili nell'insieme rettilinei.  
Sviluppo muscolare buono.

**O**  
**abbastanza  
buona**

Profili da rettilinei a concavi.  
Sviluppo muscolare medio.

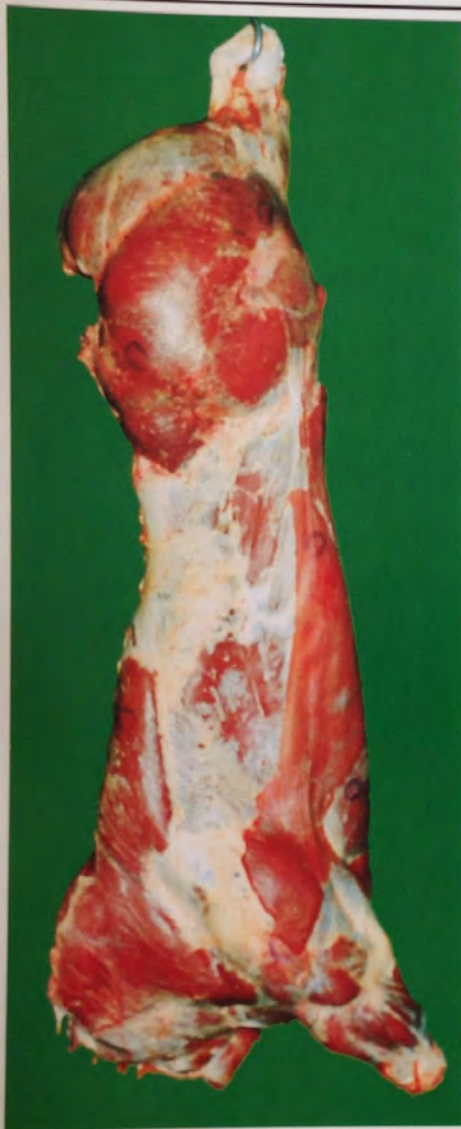**P**  
**mediocre**

Tutti i profili da concavi a molto concavi.  
Sviluppo muscolare ridotto.

**S**

## superiore

Tutti i profili estremamente convessi. Sviluppo muscolare eccezionale con doppia groppa (groppe di cavallo).



### COSCIA

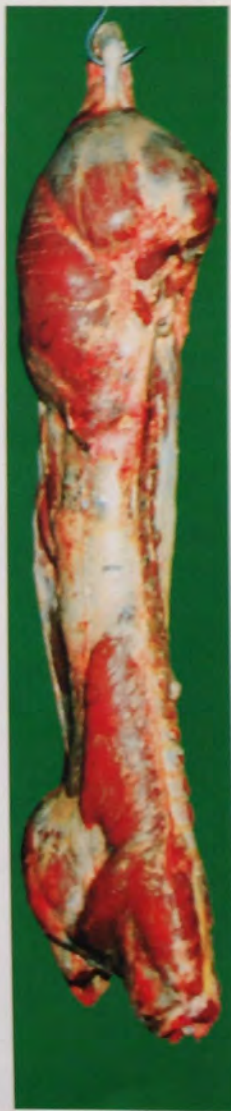Il taglio anatomico fesa deborda di molto sulla sinfisi ischio-pubica. I tagli girello, sottofesa e scamone presentano arrotondamento molto pronunciato con doppia muscolatura.

### SCHIENA

La schiena si presenta molto larga e molto spessa fino all'altezza della spalla.

### SPALLA

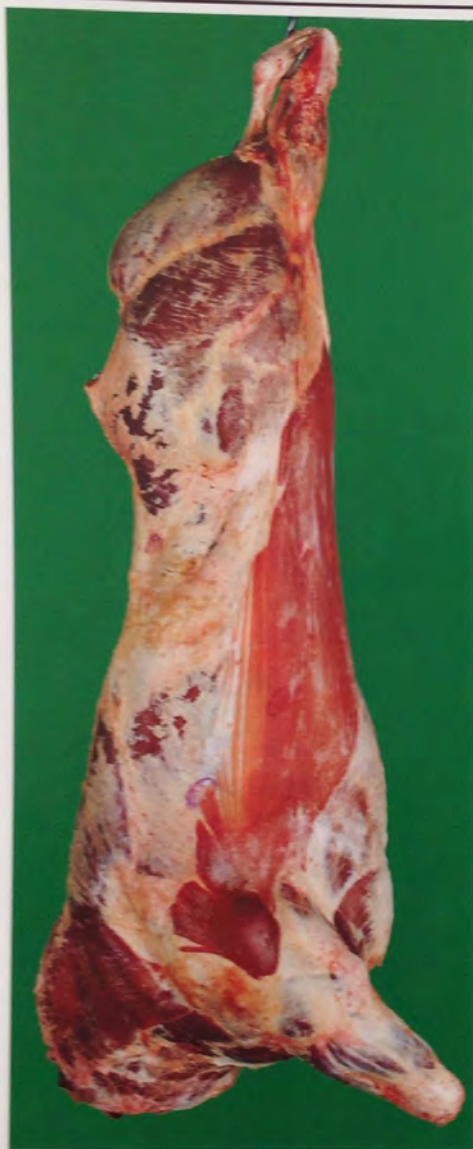I tagli anatomici fessone, copertina e girello si evidenziano con tale abbondanza tanto da rendere la spalla notevolmente arrotondata.





**E****eccellente**

Tutti i profili da convessi a superconvessi. Sviluppo muscolare eccezionale.

**COSCIA**

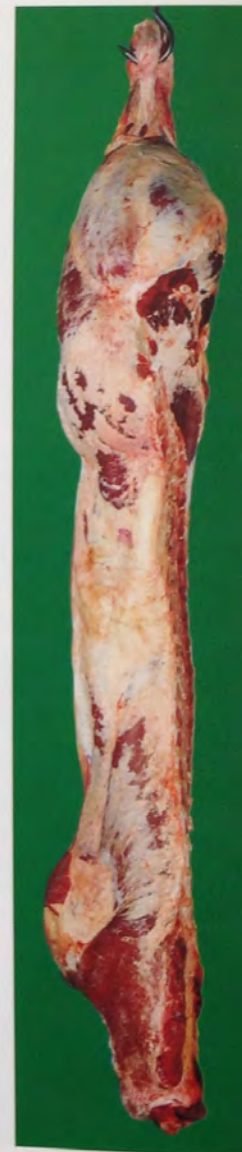Il taglio anatomico fesa deborda sulla sinfisi ischio-pubica; girello, sottofesa e scamone si presentano molto arrotondati.

**SCHIENA**

La schiena si presenta larga e molto spessa sino all'altezza della spalla.

**SPALLA**

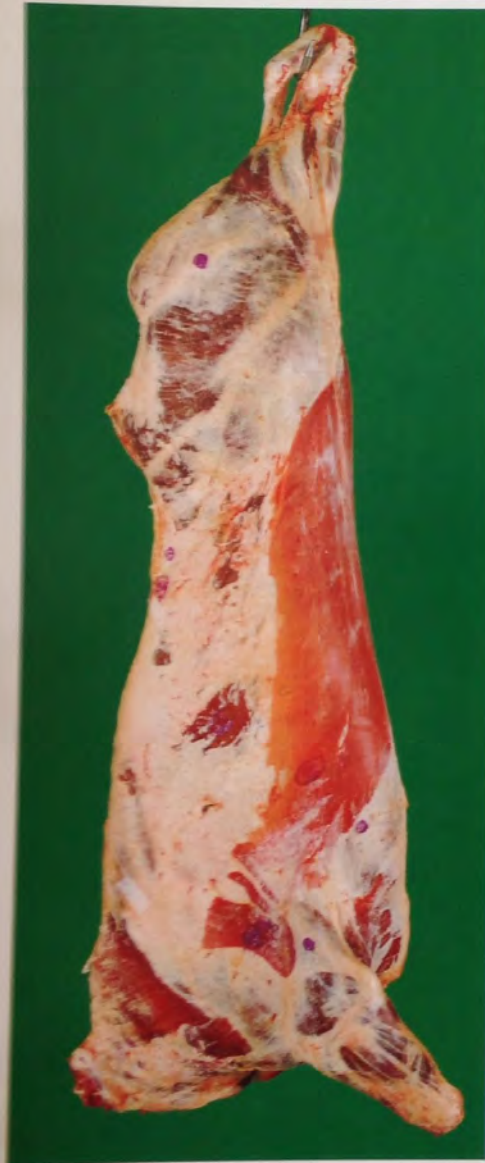I tagli anatomici del fessone, copertina e girello si presentano molto arrotondati.





**U****ottima**

Profili nell'insieme convessi. Sviluppo muscolare abbondante.



#### COSCIA

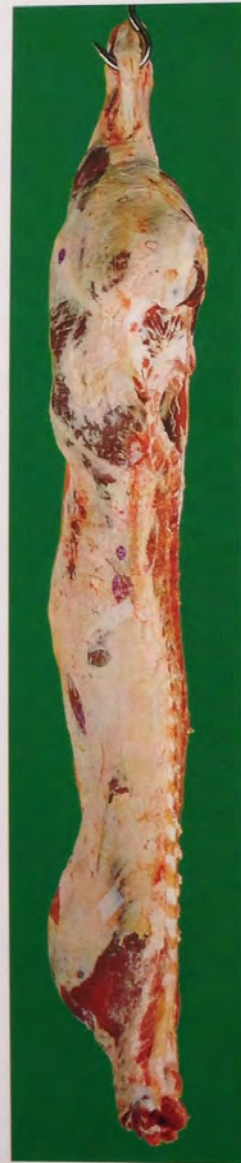Il taglio anatomico fesa sporge sulla sinfisi ischio-pubica; il girello, la sottofesa e lo scamone si presentano arrotondati.

#### SCHIENA

La schiena si presenta larga e spessa sino all'altezza della spalla.

#### SPALLA

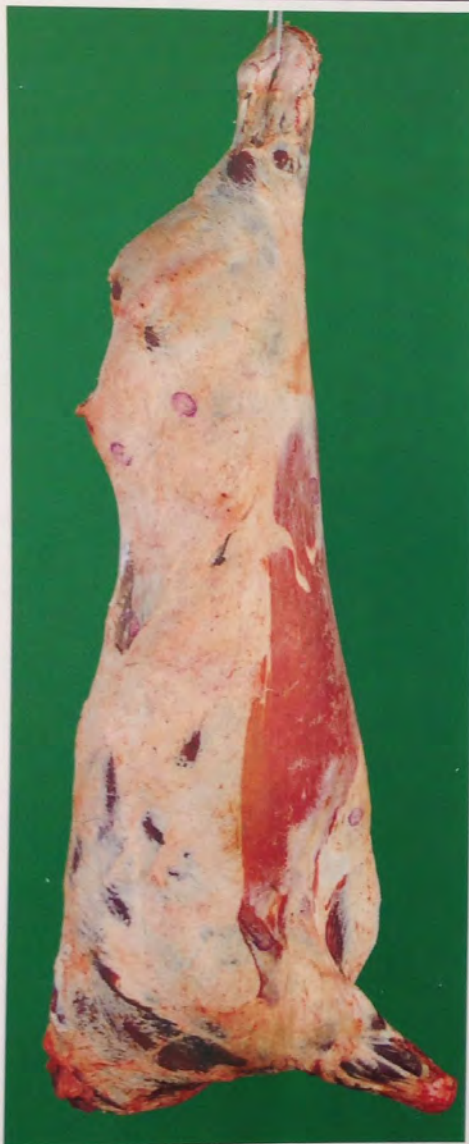I tagli anatomici del fessone, copertina e girello si presentano arrotondati.





**R****buona**

Profili nell'insieme rettilinei. Sviluppo muscolare buono.

**COSCIA**

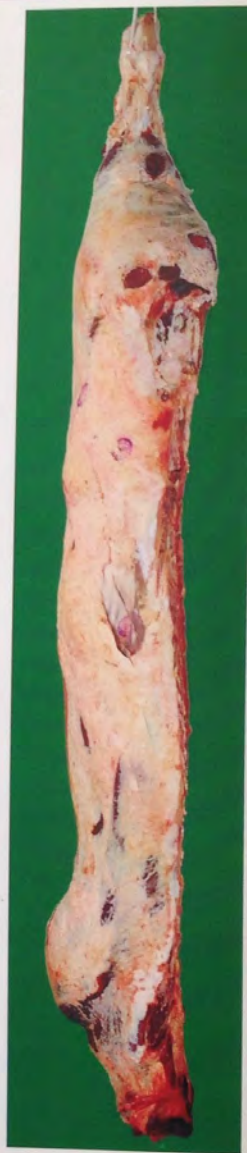I tagli anatomici girello, sottofesa e scamone si presentano leggermente arrotondati.

**SCHIENA**

La schiena si presenta ancora spessa, ma meno larga all'altezza della spalla.

**SPALLA**

I tagli anatomici del fessone, copertina e girello contribuiscono a rendere la spalla abbastanza ben sviluppata.

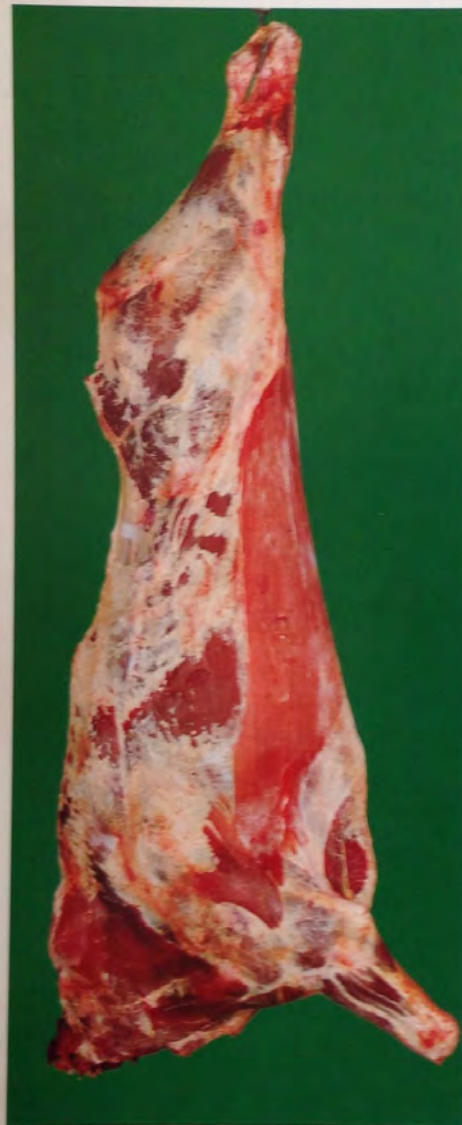





## abbastanza buona

Profili da rettilinei a concavi. Sviluppo muscolare medio.



### COSCIA

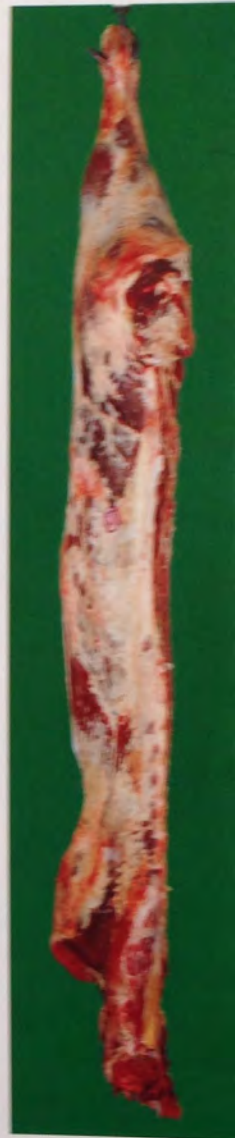I tagli anatomici fesa, sottofesa, girello e scamone si presentano quasi o del tutto appiattiti.

### SCHIENA

La schiena si presenta con uno sviluppo muscolare discretamente apprezzabile.

### SPALLA

I tagli anatomici del fessone, della copertina e del girello si presentano nell'insieme quasi o del tutto appiattiti.

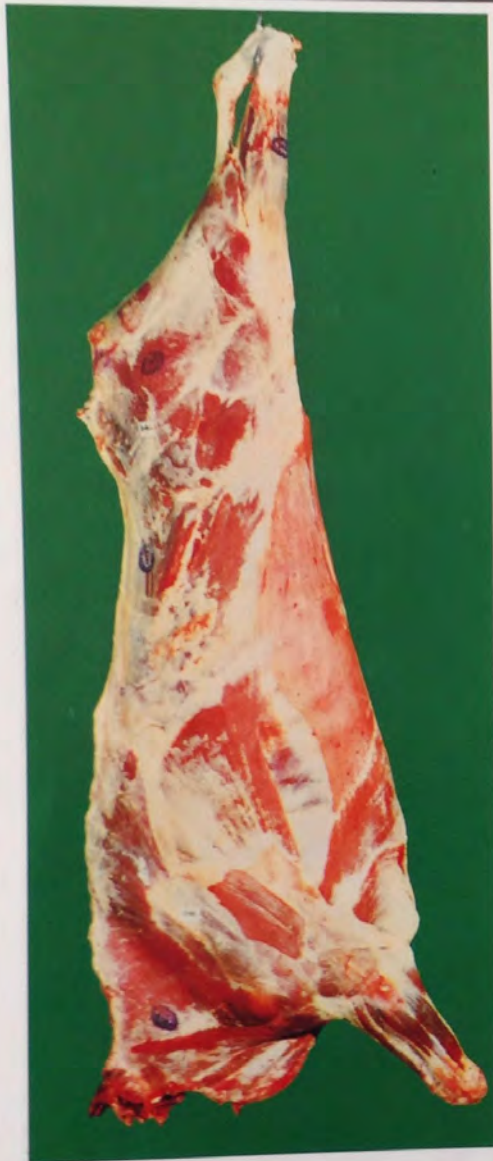



**P**

## mediocre

Tutti i profili da concavi a molto concavi. Sviluppo muscolare ridotto.



### COSCIA

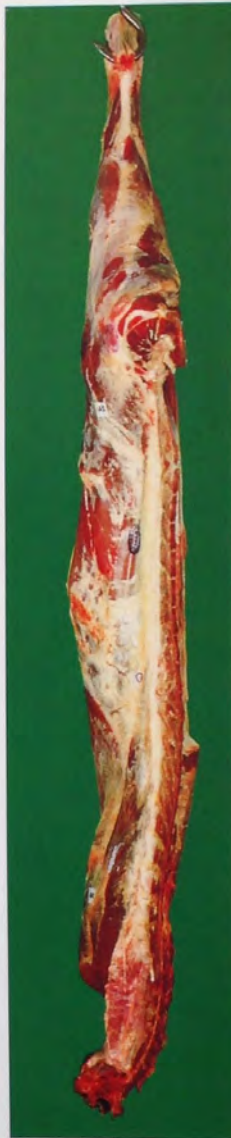Tutti i tagli anatomici della coscia si presentano appiattiti; evidenti le sporgenze della tuberosità dell'anca e di quella ischiatica.

### SCHIENA

La schiena si presenta stretta e concava tale da rendere molto evidenti i processi spinosi della colonna vertebrale.

### SPALLA

I tagli anatomici del fesone, della copertina e del girello si presentano appiattiti; si rendono visibili la spina acromiana della scapola e la sommità dell'omero.





# stato di ingrassamento

Grasso all'esterno della carcassa e sulla parete interna della cavità toracica.

**1**

**molto scarso**

Copertura di grasso da inesistente a molto scarsa  
Nessuna traccia di grasso all'interno della cassa toracica.

**2**

**scarso**

Sottile copertura di grasso, muscoli quasi ovunque apparenti.  
All'interno della cassa toracica i muscoli intercostali sono nettamente visibili.

**3**

**medio**

Muscoli, salvo quelli della coscia e della spalla, quasi ovunque coperti di grasso: scarsi depositi di grasso all'interno della cassa toracica. All'interno della cassa toracica i muscoli intercostali sono ancora visibili.

**4**

**abbondante**

Muscoli coperti di grasso, ma ancora parzialmente visibili al livello della coscia e della spalla: qualche massa consistente di grasso all'interno della cassa toracica. Le vene di grasso della coscia sono prominenti. All'interno della cassa toracica i muscoli intercostali possono essere infiltrati di grasso.

**5**

**molto  
abbondante**

Il grasso ricopre tutta la carcassa; rilevanti masse di grasso all'interno della cassa toracica. La coscia è quasi interamente ricoperta di uno strato spesso di grasso, di modo che le vene di grasso non sono più chiaramente visibili. All'interno della cassa toracica i muscoli intercostali sono infiltrati di grasso.

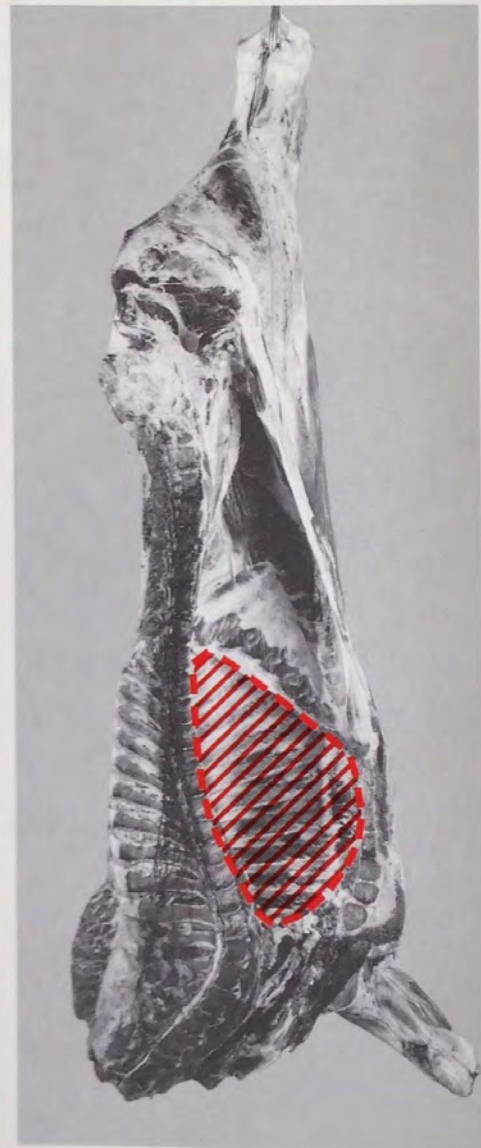
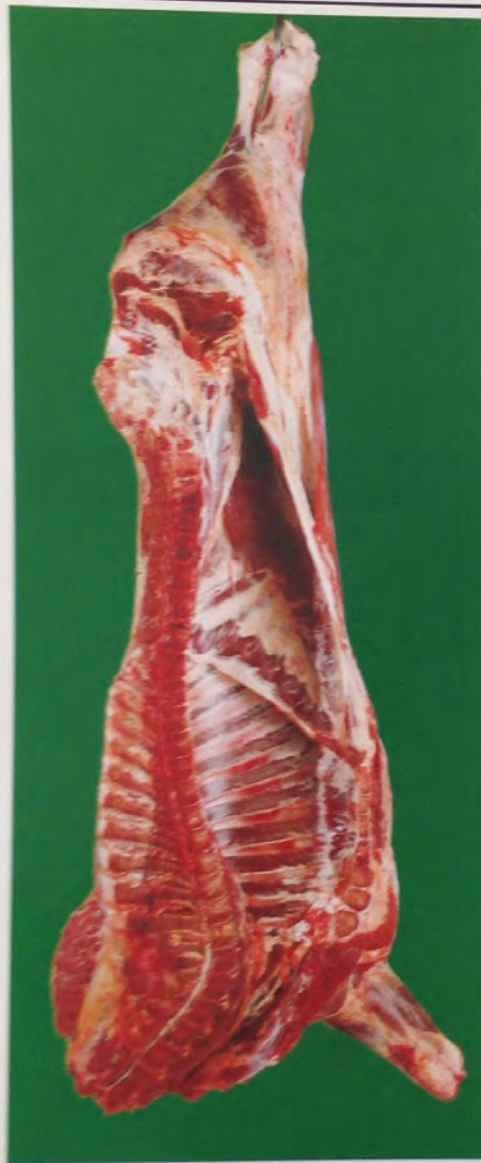
**1****molto scarso**

Copertura di grasso da inesistente a molto scarsa tanto da rendere visibili i gruppi muscolari e le relative delimitazioni dei tagli anatomici della coscia, delle braccia e della spalla.

**1****molto scarso**

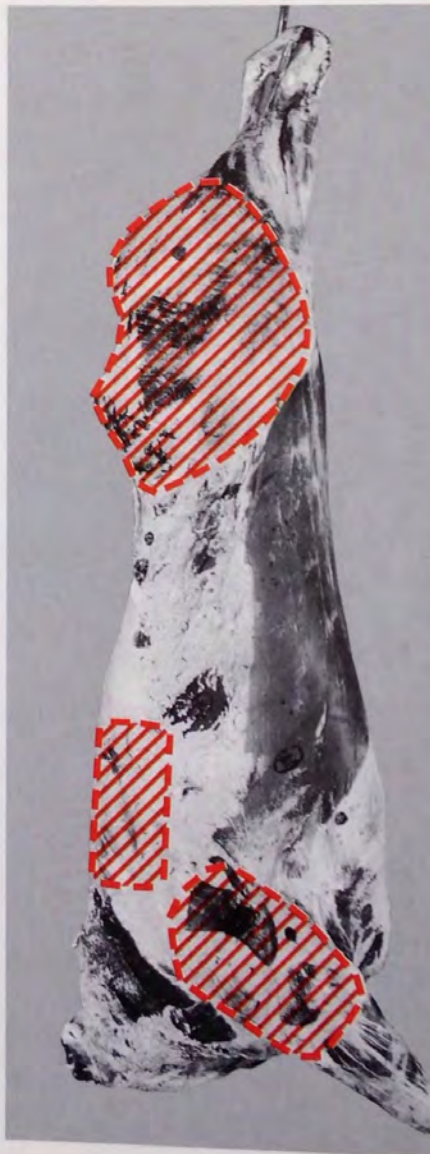Nessuna traccia di grasso all'interno della cassa toracica. Totalmente visibili sono i muscoli intercostali.



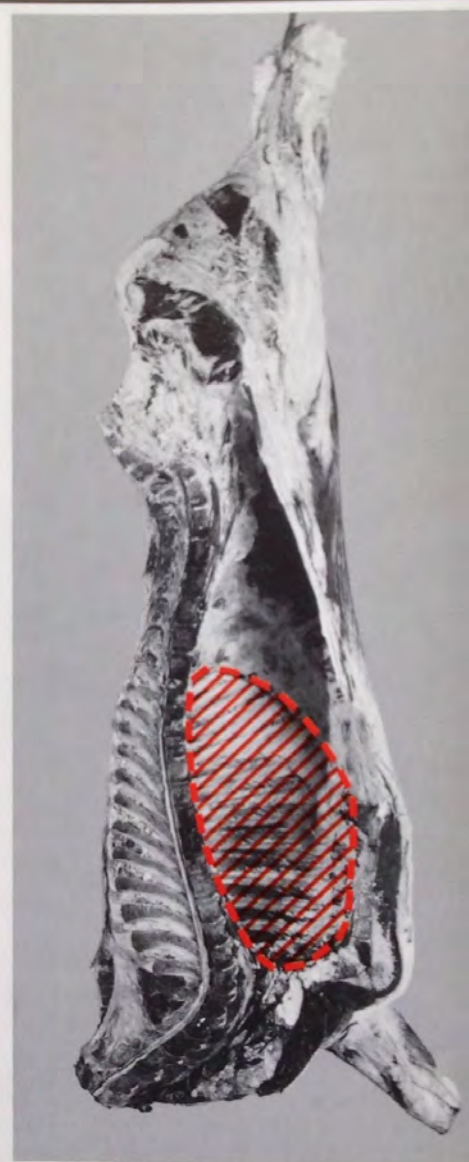
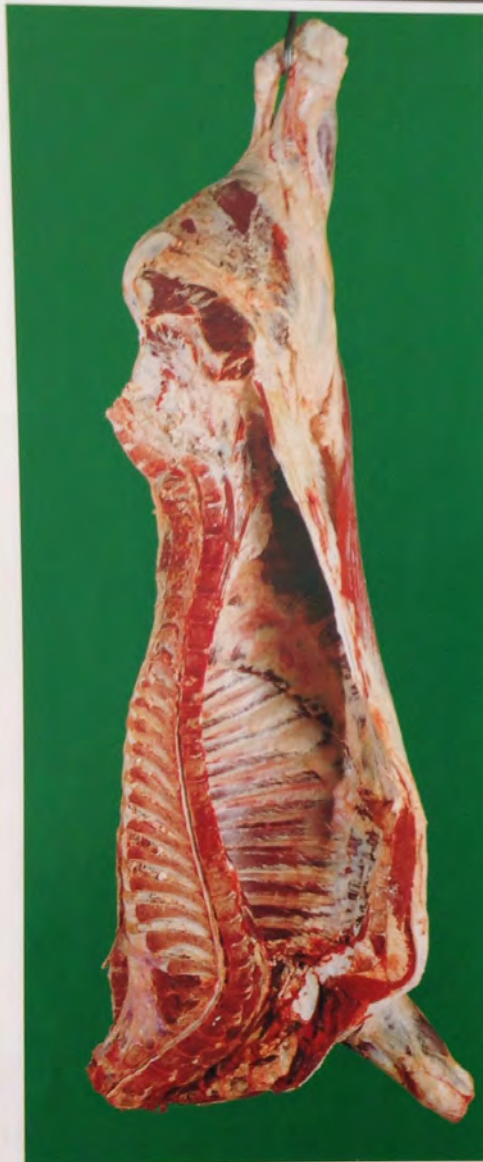

**2****scarso**

Sottile copertura di grasso, muscoli quasi ovunque apparenti. Sono pure apprezzabili le delimitazioni dei tagli commerciali.

**2****scarso**

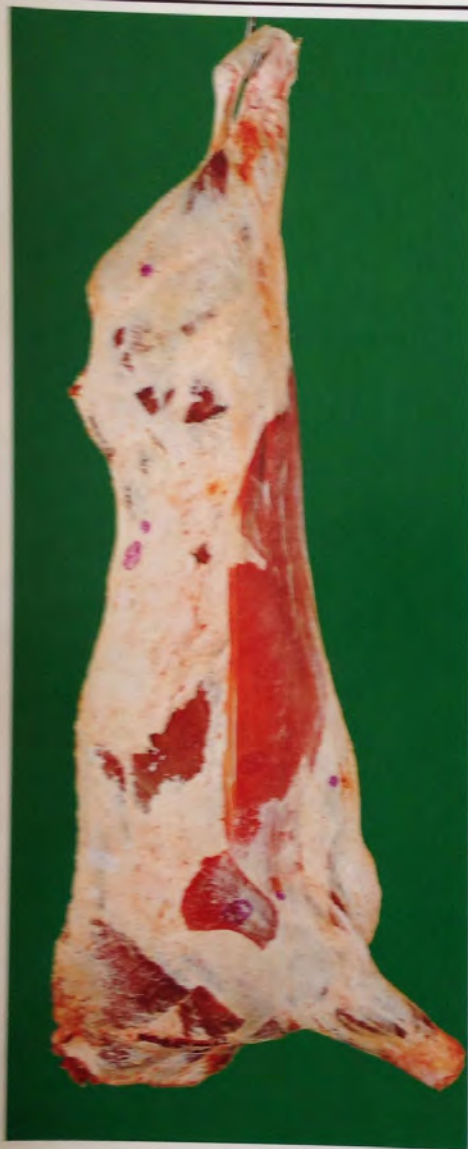All'interno della cassa toracica i muscoli intercostali sono nettamente visibili.



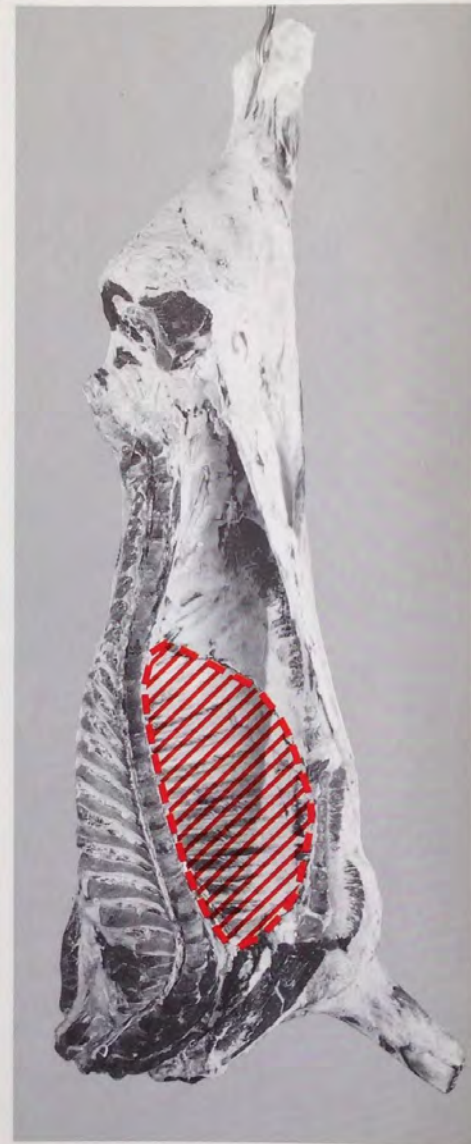
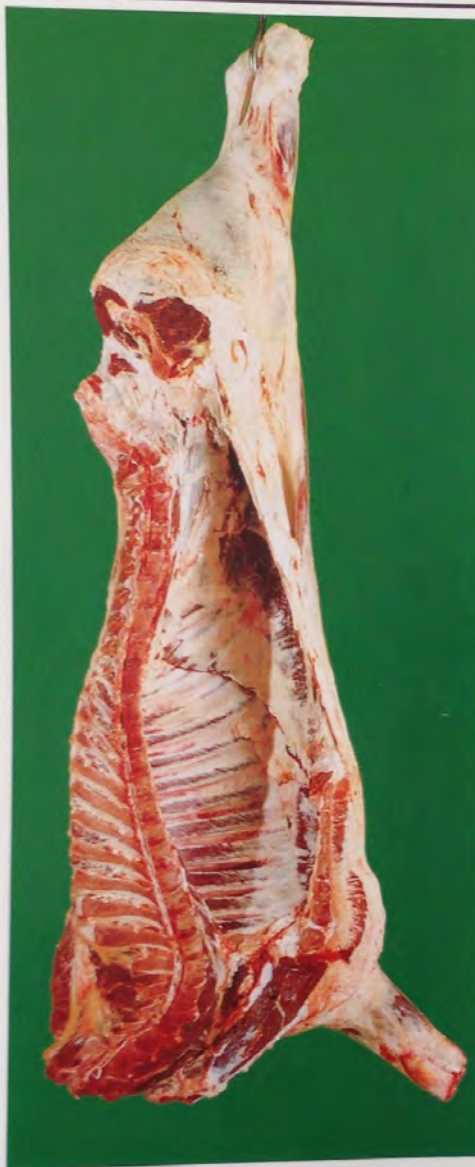
**3****mediamente importante**

Muscoli, salvo quelli della coscia, del dorso e della spalla, quasi ovunque coperti di grasso. Lo sviluppo del grasso appare ancora contenuto.

**3****mediamente importante**

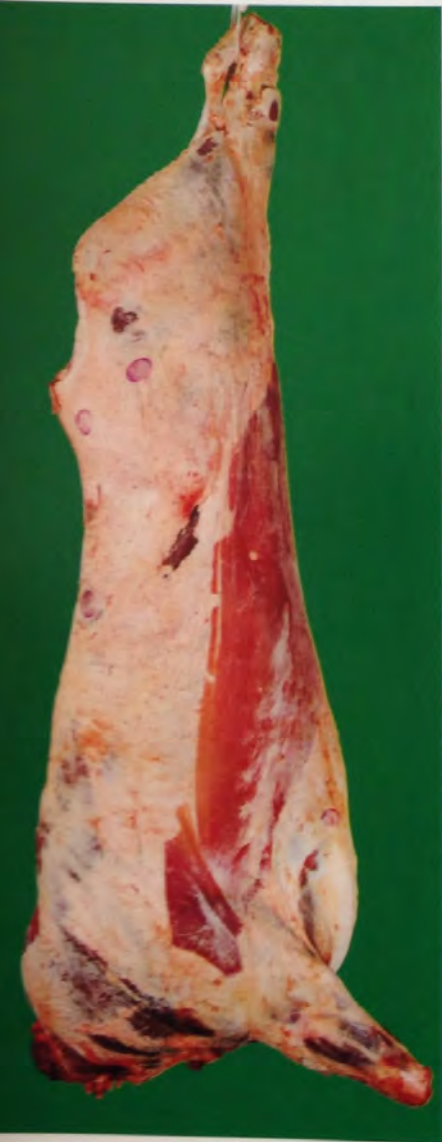Sono presenti nella cavità toracica, in prossimità dell'attacco diaframmatico e sugli archi costali piccoli ammassi di grasso in misura ridotta. All'interno della cassa toracica i muscoli intercostali sono ancora visibili.





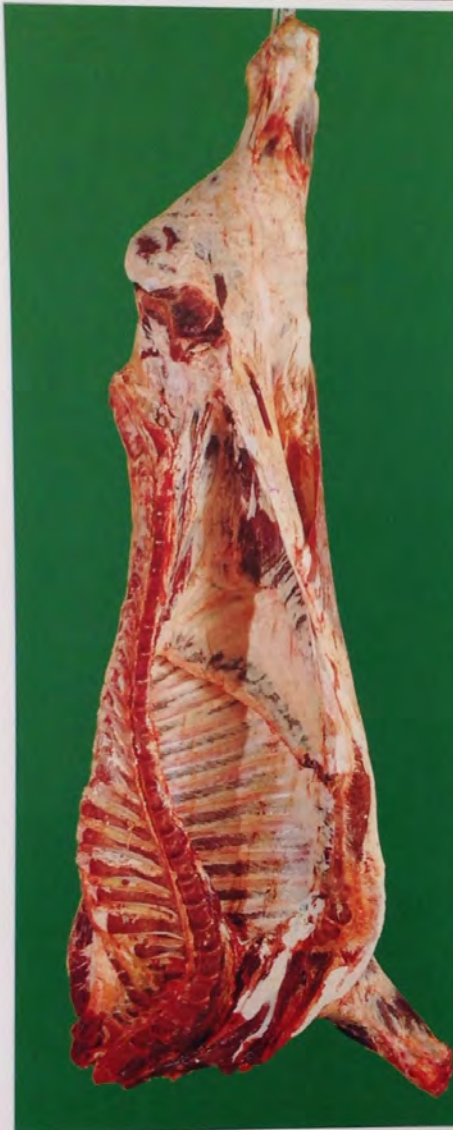# 4 abbondante

Apprezzabile lo sviluppo del grasso di copertura; non sono più visibili, o talvolta parzialmente visibili, i gruppi muscolari delle regioni della coscia, dei lombi, del dorso e della spalla. Nella coscia le vene di grasso che si interpongono fra i muscoli contigui sono prominenti.



# 4 abbondante

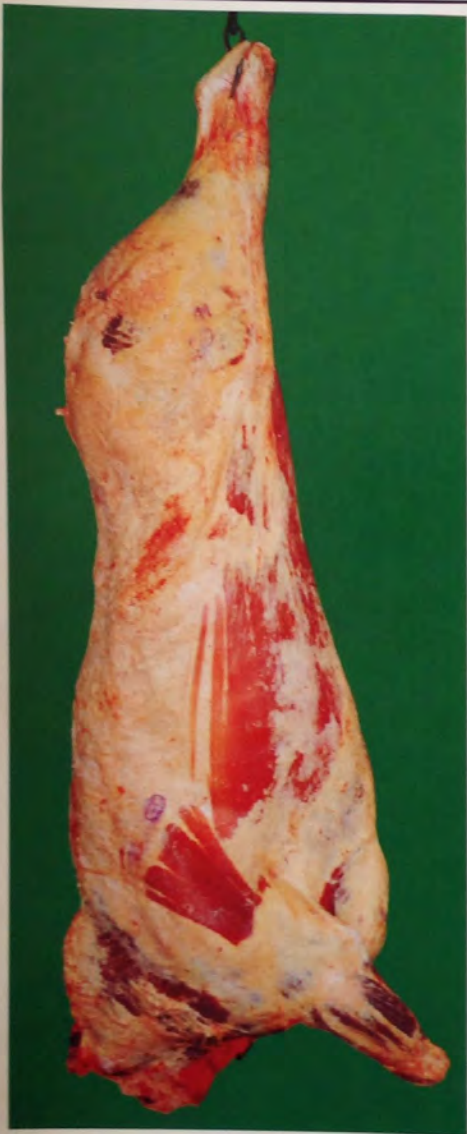
Cavità toracica in prossimità dell'attacco diaframmatico e sugli archi costali si evidenzia qualche massa consistente di grasso. I muscoli intercostali possono essere infiltrati di grasso.





**5****molto abbondante**

Il grasso ricopre tutta la carcassa; nella coscia le vene di grasso non sono più chiaramente visibili.

**5****molto abbondante**

I muscoli intercostali sono notevolmente infiltrati di grasso e rilevanti sono le masse di grasso presenti sugli archi costali.

